

Е.Ю. Радциг, Н.В. Ермилова, Н.А. Лобеева, М.Р. Богомильский

Российский государственный медицинский университет, Москва

## Особенности ведения больных с затяжными формами острых синуситов

В СТАТЬЕ ОБСУЖДАЮТСЯ ВОПРОСЫ ЭТИОЛОГИИ, КЛАССИФИКАЦИИ И ЛЕЧЕНИЯ ДЕТЕЙ С СИНУСИТАМИ. ОСОБОЕ ВНИМАНИЕ ОБРАЩАЕТСЯ НА ТАКТИКУ ВЕДЕНИЯ БОЛЬНЫХ С СОХРАНЯЮЩИМИСЯ ЖАЛОБАМИ ПОСЛЕ ПРОВЕДЕННОГО СТАНДАРТНОГО КУРСА ЛЕЧЕНИЯ. ПРЕДСТАВЛЕНЫ ВОЗМОЖНЫЕ СХЕМЫ ИХ ВЕДЕНИЯ И РЕЗУЛЬТАТЫ СОБСТВЕННОГО КЛИНИЧЕСКОГО ИССЛЕДОВАНИЯ.

**КЛЮЧЕВЫЕ СЛОВА:** ДЕТИ, ОСТРЫЙ СИНУСИТ, ЛЕЧЕНИЕ.

### Контактная информация:

Радциг Елена Юрьевна,  
доктор медицинских наук,  
доцент кафедры оториноларингологии  
педиатрического факультета РГМУ  
Адрес: 117049, Москва,  
4-й Добрынинский пер., д. 1,  
тел. (495) 959-87-58  
Статья поступила 28.05.2008 г.,  
принята к печати 01.12.2008 г.

Острый синусит — воспаление слизистой оболочки околоносовых пазух, длительность которого не превышает 30 дней. Воспаление может быть бактериальным или вирусным, серозным или гнойным, охватывать все околоносовые пазухи — лобную, решетчатую, верхнечелюстную, либо затрагивать одну из них. Диагностика острого синусита у детей первых лет жизни бывает затруднена, так как околоносовые пазухи плохо визуализируются на обзорной рентгенограмме. Кроме того, верхнечелюстная пазуха формируется с 3-летнего возраста, а лобные пазухи редко вовлекаются в воспалительный процесс у дошкольников [1, 2].

Классификация синуситов основана на учете длительности симптомов и анатомической локализации поражения. Острым считается синусит, длящийся до 4 нед, при подостром течении заболевания легкие или умеренно выраженные симптомы определяются в течение 4–12 нед. Хронический синусит диагностируется при продолжительности симптомов более 12 нед. Рецидивирующую форму синусита определяют при наличии 4 или более эпизодов заболевания в течение года, каждый из которых длится более 7 дней с обязательным периодом полного выздоровления между ними. Факторы, предрасполагающие к рецидивированию и хроническому течению синуситов, представлены в таблице 1.

Наиболее частой причиной развития острого синусита является острая респираторная вирусная инфекция (ОРВИ), которую большинство дошкольников и школьников переносят от 3 до 8 раз в год. Исследования детей с ОРВИ, включающие методы оценки состояния околоносовых пазух показывают, что даже неосложненные заболевания приводят к риносинуситу, регулярно вызывая затруднение носового дыхания (отек, гиперемия) вследствие воспаления слизистой оболочки полости носа и околоносовых пазух [3–5]. Последнее приводит к обструкции естественных соустьев пазух и накоплению в них патологического содержимого. В период острой вирусной инфекции страдает респираторный (мерцательный) эпителий полости носа, особенно в области остиомаатального комплекса. При этом нарушается функция ресничек, повышается секреторная активность клеток. Без должного дренажа бакте-

E.Yu. Radtsig, N.V. Yermilova, N.A. Lobeyeva,  
M.R. Bogomil'skiy

Russian State Medical University, Moscow

**Management of patients  
with prolonged types  
of acute sinusitis**

THE QUESTIONS OF ETIOLOGY, CLASSIFICATION AND MANAGEMENT OF CHILDREN WITH SINUSITIS ARE DISCUSSED IN THIS ARTICLE. SPECIAL ATTENTION WAS GIVEN TO THE TACTICS OF MANAGEMENT OF PATIENTS WITH PERMANENT CLAIMS AFTER STANDARD COURSE OF MEDICAL TREATMENT. POSSIBLE SCHEMES OF MANAGEMENT OF THESE PATIENTS AND THE RESULTS OF PROPER CLINICAL TRIAL WERE PRESENTED.

**KEY WORDS:** CHILDREN, ACUTE SINUSITIS, TREATMENT.

**Таблица 1.** Факторы, ассоциированные с развитием синуситов

Группа	Характеристика
Анатомические особенности	Искривление носовой перегородки, аномалии строения остеомаеатального комплекса <i>concha bullosa</i> , аномалии строения <i>pr. incinatus</i> , парадоксальный изгиб средней носовой раковины и др.
Мукоцилиарные расстройства	Фиброзная дисплазия, первичная цилиарная дискинезия
Воздействие факторов окружающей среды	Инфекция (вирусы, бактерии), ятрогенные факторы (в результате применения медикаментов, хирургических вмешательств, одонтогенные), экологические факторы (урбанизация, широкое использование в рационе консервантов и генно-модифицированных продуктов)
Другие причины	Аллергия, иммунодефицит, травма, специфические процессы

рии, являющиеся частью нормальной микрофлоры верхних дыхательных путей, могут задерживаться и размножаться в пределах узких анатомических структур. Обычно эпизод ОРВИ длится от 7 до 14 дней, затем наступает полное выздоровление [6]. Как и при остром среднем отите, примерно 60% эпизодов риносинусита разрешаются спонтанно (самостоятельно), без антимикробной терапии [7, 8].

Клинический диагноз бактериального синусита основывается на учете продолжительности признаков и симптомов, в том числе и таких ярко выраженных симптомов, как повышение температуры тела (не менее 39°C), отеки и боль в области лица. Острый синусит у детей старшего возраста и у взрослых обычно диагностируют на основании классических симптомов: болезненность в области проекции околоносовых пазух, боль в зубах, головная боль, повышение температуры тела. Однако у детей такие симптомы редки. При постановке диагноза у маленьких детей длительность заболевания более 10–14 дней представляет большую клиническую значимость в дифференциации неосложненных ОРВИ и бактериального риносинусита, чем просто наличие вышеупомянутых симптомов.

В большинстве случаев неосложненных ОРВИ улучшение наступает на 5–7-й день, хотя у 20% больных кашель или заложенность носа сохраняются примерно 14 дней. Известно, что 5–10% случаев ОРВИ у маленьких детей осложняются острым синуситом. Многие клиницисты полагают, что слизисто-гнойный ринит (с непрозрачным, вязким или бесцветным отделяемым из полости носа) служит проявлением бактериального синусита, тогда как в экспериментальных условиях было показано, что изменение характера отделяемого из полости носа от слизистого к гнойному, происходящее в течение первых нескольких дней, является частью естественного течения неосложненной инфекции, а не признаком бактериального осложнения синусита.

Исследования на добровольцах (взрослые) с экспериментально вызванной инфекцией и пациентов с подтвержденной ОРВИ, обусловленной риновирусом, позволили установить «естественную историю» неосложненного ОРВИ. Так, в группе добровольцев с экспериментально вызванной риновирусной инфекцией по результатам магнитно-резонансной томографии (МРТ) у 1/3 наблюдаемых отмечалось утолщение слизистой оболочки или скопление жидкости в пазухах носа [9]. Более того, признаки синусита по данным МРТ обнаруживались у 50% де-

тей, обратившихся к педиатру с заложенностью носа, у 80% — с рецидивирующими инфекциями верхних дыхательных путей или двусторонними слизистыми выделениями из носа, в 100% случаев при наличии гнойных выделений из носа [4].

Хотя только на основании рентгенографии околоносовых пазух диагноз «синусит» не ставится, обнаруженные изменения могут подтвердить клинический диагноз. Изменения на рентгенограмме позволяют установить наличие воспаления, но не установить его природу — вирусную, бактериальную или аллергическую этиологию заболевания. Кроме того, обзорная рентгенограмма позволяет выявить такие изменения, характерные для острого синусита, как диффузное затемнение, утолщение слизистой оболочки (от 4 мм) или уровень жидкости в пазухе. Поскольку околоносовые пазухи у детей окончательно не сформированы, рентгенологические находки бывает сложно интерпретировать, а в ряде случаев возможна и гипердиагностика синусита.

Острый синусит обычно вызывают те патогены, что и острый средний отит, — *Streptococcus pneumoniae*, *Haemophilus influenzae* (обычно не типизируемая), *Moraxella catarrhalis*. Эти бактерии находят примерно в 3/4 аспиратов из околоносовых пазух у пациентов с острым синуситом, хотя вирусный риносинусит встречается чаще, чем бактериальный. В качестве причины острого синусита можно также назвать вирусы гриппа (парагриппа), респираторно-синтициальный и аденовирус. Грибковая инфекция — редкая, но серьезная причина синуситов, особенно у старших детей. Грибковый синусит обычно выявляется у лиц, многократно принимавших антибиотики, у больных с назогастральным зондом или инородными телами, у пациентов с нарушениями иммунитета.

В вопросе как лечить синусит единого мнения нет; это касается и положения о необходимости и длительности антимикробной терапии. Неоднократно отмечалось, что острый синусит «разрешается» без антимикробной терапии более чем в половине случаев. Так, среди взрослых с острым синуситом через 2 нед приема плацебо улучшение отмечалось в 77% случаев [8]. В другом рандомизированном двойном слепом исследовании было показано, что выздоровели 55% больных, принимавших плацебо [10]. Кроме того, клиническое улучшение было установлено у 60% детей с симптомами острого синусита, принимавших плацебо, и у 77%, принимавших антибиотики [10]. Мета-анализ 27 рандомизированных клинических

ких исследований показал, что в 2/3 случаях при синусите отмечается либо улучшение, либо выздоровление без лечения антибиотиками [10]. Вместе с тем, по данным литературы, назначение любых антибиотиков наполовину снижает выраженность клинических проявлений. Лечение должно быть направлено на этиологически значимые в развитии острого синусита бактериальные агенты: *S. pneumonia*, *H. influenza*, *M. catarrhalis*. Высокая встречаемость β-лактамазпродуцирующих штаммов микроорганизмов заставляет использовать более дорогие антибиотики широкого спектра действия. В недавно опубликованных работах, анализирующих результаты нескольких клинических исследований, было показано, что в качестве стартового средства амоксициллин столь же эффективен как и более дорогие антибиотики при лечении неосложненных синуситов, несмотря на способность некоторых микроорганизмов продуцировать β-лактамазу [11, 12]. Периодически используемые тетрациклин и эритромицин часто не эффективны против *S. pneumonia* и *H. influenza*. Ко-тримоксазол — мощная альтернатива, однако он не эффективен в отношении стрептококков группы А; часто к нему резистентен и *S. pneumonia* [13]. Кроме того, при применении антибактериальных препаратов возможно развитие серьезных побочных эффектов, что в каждом отдельном случае требует решения сложной дилеммы о соотношении пользы и риска при их назначении.

Широкое распространение антимикробных агентов приводит к появлению резистентных организмов. Связь резистентности с использованием антибиотиков хорошо документирована [14, 15]. С учетом этого не следует использовать антибиотики широкого спектра действия у пациентов без клинического ответа в течение 48–72 ч первичного лечения «стартовыми» антибиотиками, у больных с рецидивирующими инфекциями или с частым приемом различных антибиотиков в анамнезе. В этих случаях должны назначаться препараты, устойчивые к действию β-лактамаз (например, амоксициллин-клавуланат) или цефалоспорины II поколения (которые активны и против пенициллинрезистентных пневмококков) [16]. Однако существует определенный процент больных, у которых после курса проведенной терапии (7, 10 и даже 14-дневной) сохраняются жалобы на заложенность и выделения из носа. При эндоскопическом исследовании в таких случаях выявляют патологическое отделяемое в среднем носовом ходе. С данной проблемой встречаются в основном врачи амбулаторного звена (оториноларингологи, педиатры), так как такие дети либо уже выписаны из стационара, либо прошли курс лечения амбулаторно. Общее

их состояние страдает не настолько, чтобы думать о повторном назначении антибактериальных препаратов. Деконгестанты также не могут быть использованы, поскольку существуют временные ограничения их применения (не более 10 дней).

Препаратами выбора в данной ситуации являются мукоактивные препараты (топические или системные). Воздействуя на механизм мукоцилиарного клиренса, они способствуют уменьшению отека, а также эвакуации патологического секрета и восстановлению аэрации околоносовых пазух. Одним из препаратов этой группы является фитопрепарат Синупрет (Бионорика АГ, Германия). Компоненты, входящие в его состав, обеспечивают секретолитическое, противовирусное, иммуномодулирующее и противовоспалительное действие (табл. 2). Многочисленные исследования подтвердили эффективность фитопрепарата при остром и хроническом синусите [17–19].

Ниже представлен опыт применения этого фитопрепарата у детей с затяжными формами острого синусита. В основную группу были включены 50 детей с острым синуситом: 27 мальчиков и 23 девочки в возрасте от 3 до 15 лет. Все дети на момент включения в исследование получали базисную терапию острого синусита (антибиотики и деконгестанты), но, несмотря на проведенный курс лечения, у них сохранялись жалобы на заложенность и выделения из носа. При эндоскопическом исследовании отмечалось патологическое отделяемое в среднем носовом ходе. Учитывая, что все больные принимали топические деконгестанты в течение 7–10 дней (обычно в форме сосудосуживающих капель в нос), необходимо было прекратить их дальнейшее использование. Всем детям этой группы был назначен препарат Синупрет в возрастной дозировке 3 раза в день внутрь; эффект лечения оценивали на 7-й и 21-й дни с момента включения в исследование.

Группу сравнения составили 50 детей: 31 мальчик и 19 девочек в возрасте от 3 до 15 лет, у которых, так же как и в основной группе, по завершению базисного лечения сохранялись жалобы на заложенность и выделения из носа. Детям этой группы никаких медикаментозных препаратов не назначали, рекомендовалось промывание полости носа, в том числе и с использованием физиологического раствора.

Для оценки результатов лечения использовалась балльная оценка симптомов риносинусита (заложенность носа, наличие выделений и их характер, отек и гиперемия полости носа) по 3-балльной шкале, где 0 — симптом отсутствует, 3 — выражен максимально.

**Таблица 2.** Синупрет, его компоненты и выраженность их действия

Действие	Синупрет	Компоненты препарата				
		корень горечавки	цветки первоцвета	трава щавеля	цветки бузины	трава вербены
Секретолитическое	+++	+	+	+	+	+
Противовоспалительное	+++	–	+	+	+	+
Антивирусное	++	–	+	–	–	+
Иммуномодулирующее	+	–	–	+	–	–

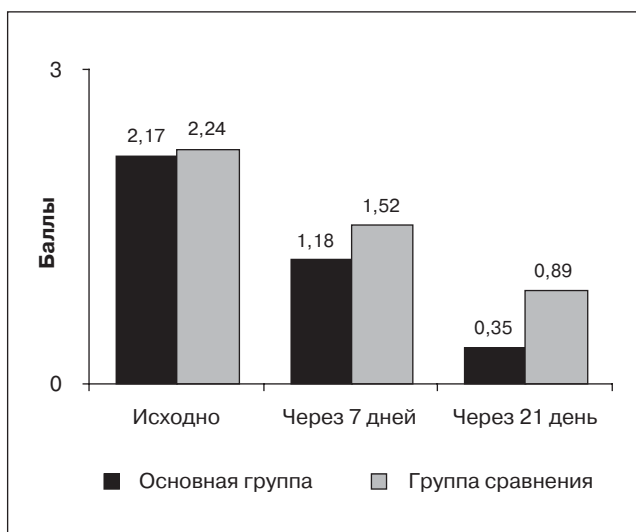
Примечание:

(–) — отсутствие действия; (+) — слабый эффект; (++) — умеренно выраженный эффект; (+++) — сильный эффект.

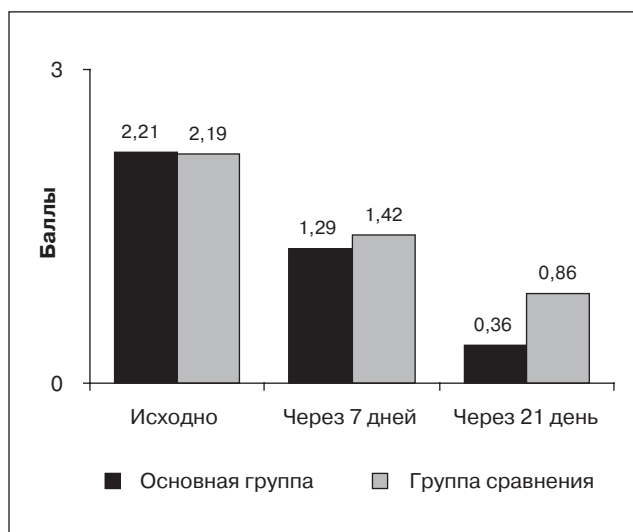
Несмотря на проводившееся ранее лечение, отек слизистой оболочки носа был умеренно выражен, а его выраженность при включении в исследование составила в среднем 2,17 балла в основной группе и 2,24 балла в группе сравнения (рис. 1, 2). На 7-й и 21-й дни лечения была отмечена отчетливая положительная динамика, так что к концу исследования суммарная выраженность отека слизистой оболочки полости носа в группах сравнения составила 0,35 и 0,89 балла соответственно. Исходно пациенты или их родители достаточно высоко оценивали и выраженность такого симптома как заложенность носа — средняя оценка составила 2,21 и 2,19 балла у детей основной группы и группы сравнения. В результате лечения на 7-й день наблюдения заложенность носа уменьшилась у пациентов обеих групп притом, что легко

выраженная заложенность носа (1 балл) отмечалась соответственно у 35 (70%) и 32 (64%) больных. На 21-й день свободное носовое дыхание отмечалось у 34 (68%) пациентов основной группы и 22 (44%) группы сравнения. Эффективность и переносимость 21-дневного курса лечения в группах сравнения, оцененная врачами, представлена на рис. 3 и 4. Пациентами переносимость лечения препаратом была оценена как очень хорошая в 49 (98%) случаях. Лишь у 1 пациента, страдающего сезонным аллергическим ринитом вне обострения, на момент начала терапии в результате приема фитопрепарата возникла умеренно выраженная крапивница. Прием препарата был прекращен, явления крапивницы купировались на 2-е сутки на фоне приема антигистаминного препарата. В контрольной группе побочные эффекты,

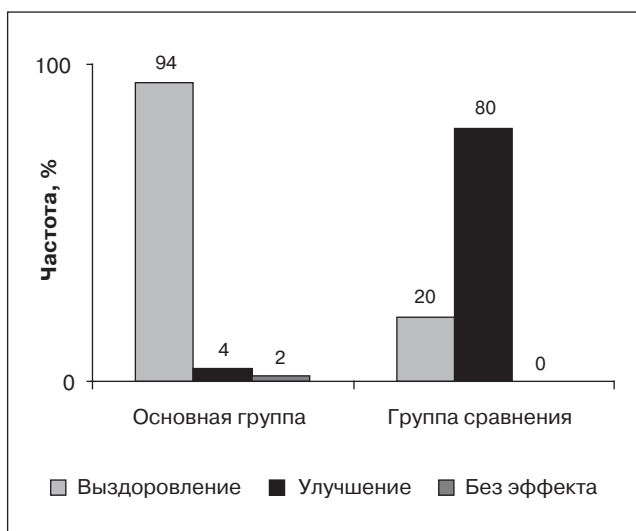
**Рис. 1.** Изменение выраженности отека слизистой оболочки полости носа у детей в результате лечения



**Рис. 2.** Изменение выраженности симптома заложенности носа у детей в результате лечения



**Рис. 3.** Оценка врачами эффективности проводимого лечения



**Рис. 4.** Оценка врачами переносимости проводимого лечения

